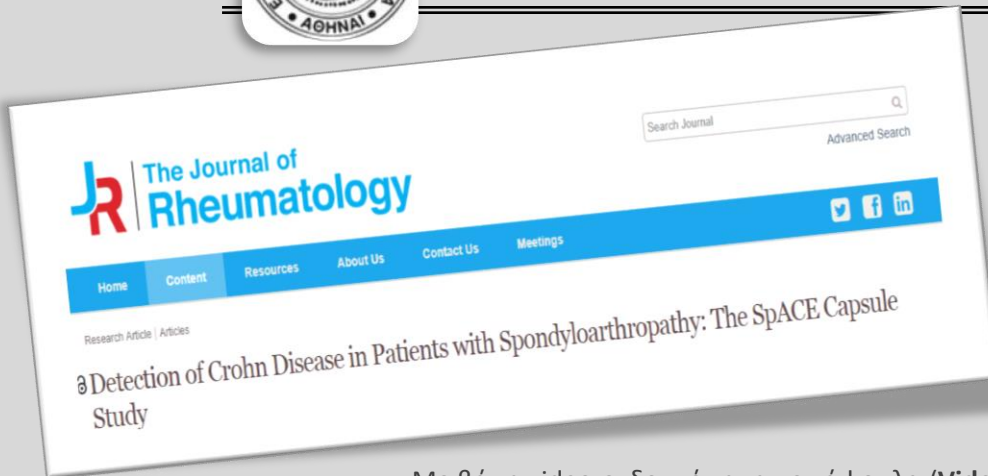




## Νόσος Crohn σε ασθενείς με SpA



Με βάση ενδοσκοπικούς ελέγχους, φλεγμονή βλεννογόνου, παρόμοια της νόσου Crohn (CD), έχει διαπιστωθεί στο 1/3 των ασθενών με SpA.

Με βάση video-ενδοσκόπηση με κάψουλα (**Video capsule endoscopy** (VCE)), εργαλείο ανώτερης διαγνωστικής αξίας για βλάβες στο λεπτό έντερο, διαπιστώθηκε **φλεγμονή στο λεπτό έντερο, συμβατή με CD, στο 42,2 %** των ασθενών με SpA. Η κλασική κολonosκόπηση ανέδειξε παρόμοιες βλάβες μόνο στο 10.9%

- Η μελέτη αφορούσε 64 ασθενείς με SpA, εκ των οποίων το 57% είχε χρόνια συμπτώματα από το γαστρεντερικό
- Φάνηκε συσχέτιση των επιπέδων της FCP (fecal calprotectin) και των ευρημάτων της video-ενδοσκόπησης
- Η παρουσία τέτοιων βλαβών οδήγησε σε αλλαγή της θεραπείας στο 65,5% των περιπτώσεων

### [ΤΟ ΠΛΗΡΕΣ ΑΡΘΡΟ ΕΛΕΥΘΕΡΑ](#)

*Detection of Crohn Disease in Patients with Spondyloarthritis: The SpACE Capsule Study. Kopylov U, Starr M, Watts C1, Dionne S1, Girardin M1, Seidman EG. J Rheumatol. 2018 Feb 15. pii: jrheum.161216. doi: 10.3899/jrheum.161216. [Epub ahead of print]*

Το κείμενο αποτελεί βιβλιογραφική ενημέρωση της ΕΡΕ-ΕΠΕΡΕ και όχι απαραίτητα σύσταση για την καθημέρα κλινική πράξη. Αποτελεί επίσης εύρημα **μιας μόνο εργασίας** και όχι υποχρεωτικά θέμα κατασταλαγμένης γνώσης. Αποτελεί τέλος ελεύθερη μετάφραση της περίληψης της δημοσιευμένης μελέτης και δεν περιέχει στοιχεία από το πλήρες άρθρο.